САМАРСКИЙ ГОСУДАРСТВЕННЫЙ МЕДИЦИНСКИЙ УНИВЕРСИТЕТ

РАЗРАБОТКА УЛЬТРАЗВУКОВЫХ КОНТРАСТНЫХ АГЕНТОВ



САМАРСКИЙ ГОСУДАРСТВЕННЫЙ МЕДИЦИНСКИЙ УНИВЕРСИТЕТ

АКТУАЛЬНОСТЬ

Ультразвуковая диагностика — самая частый вариант лучевой визуализации в Мире
(Только в РФ **22,1 млн исследований ежегодно** по данным ФОМС)

Диагностический дефицит и избыточная зависимость от КТ/МРТ, включая зондирования для оценки портальной и легочной гипертензии

Код услуги	Наименование медицинской услуги	Количество в Самарской области	В РФ (тыс.)
A04.12.002.001	Эхокардиография	180 355	8 468,5
A04.12.002.002	Эхокардиография чреспищеводная	1 182	55,5
A04.12.002.004	Эхокардиография с фармакологической нагрузкой	2	0,1
A04.12.002.003	Эхокардиография с физической нагрузкой	6 647	312,1
A04.12.005.003	Дуплексное сканирование артерий верхних конечностей	949	44,6
A04.12.005.001	Дуплексное сканирование брахиоцефальных артерий с ЦДК	73 291	3 441,4
A04.12.006.001	Дуплексное сканирование вен верхних конечностей	2 387	112,1
A04.12.005.002	Дуплексное сканирование экстракраниальных отделов БЦА	77 654	3 646,2
A04.12.001.002	Дуплексное сканирование сосудов печени	81	3,8
A04.12.002.005	Ультразвуковое исследование коронарных артерий внутрисосудистое	1	0,05
A04.12.001.005	Ультразвуковая допплерография сосудов брыжейки	60	2,8
A04.14.001	Ультразвуковое исследование печени	3 537	166,1
A04.14.001.003	Эластометрия печени	1 282	60,2
A04.16.001	Ультразвуковое исследование органов брюшной полости (комплексное)	125 728	5 903,5
	ОБЩЕЕ КОЛИЧЕСТВО:	471 443	22 136

САМАРСКИЙ ГОСУДАРСТВЕННЫЙ МЕДИЦИНСКИЙ УНИВЕРСИТЕТ

Ультразвуковые исследования с контрастом (CEUS)

- Контрастирование показано примерно для 10–20% пациентов, проходящих эхокардиографию
- Контрастирование должно выполняться практически в 100% случаев обнаружения неопределенных очаговых поражений (печени или почек) на нативном УЗИ**
- CEUS должен выполняться рутинно во всех спорных случаях первичной нативной эхографии***

** Kerri Reeves, BA. Contrast-Enhanced US: Effective, Safe, Underutilized. Appl Radiol. 2025.,doi:10.37549/AR-D-25-0126*

*** Guidelines and Good Clinical Practice Recommendations for Contrast-Enhanced Ultrasound (CEUS) in the Liver – Update 2020*

*** Данные Международного общества ультразвукового контрастирования (ICUS) по оценке стоимости и эффективности (Cost Effectiveness of CEUS)

САМАРСКИЙ ГОСУДАРСТВЕННЫЙ МЕДИЦИНСКИЙ УНИВЕРСИТЕТ

Показатель эффективности	УЗИ	КУ-УЗИ (CEUS)	КТ с КУ	МРТ с КУ
Чувствительность	82%	95%	90%	85%
Специфичность	56%	82%	73%	79%
Точность	46%	78%	68%	71%
ПЦПР (Прогностическая ценность положительного результата)	60%	82%	81%	68%
ПЦОР (Прогностическая ценность отрицательного результата)	78%	95%	86%	91%

Burrowes, D.P., Medellin, A., Harris, A.C., Milot, L., Lethebe, B.C. and Wilson, S.R. (2021), Characterization of Focal Liver Masses: A Multicenter Comparison of Contrast-Enhanced Ultrasound, Computed Tomography, and Magnetic Resonance Imaging. J Ultrasound Med, 40: 2581-2593. https://doi.org/10.1002/jum.15644

САМАРСКИЙ ГОСУДАРСТВЕННЫЙ МЕДИЦИНСКИЙ УНИВЕРСИТЕТ

ЭхоКГ ЛЖ в двухмерном режиме из верхушечного доступа у больного с инфарктом миокарда верхушки ЛЖ с подозрением на наличие пристеночного тромба.

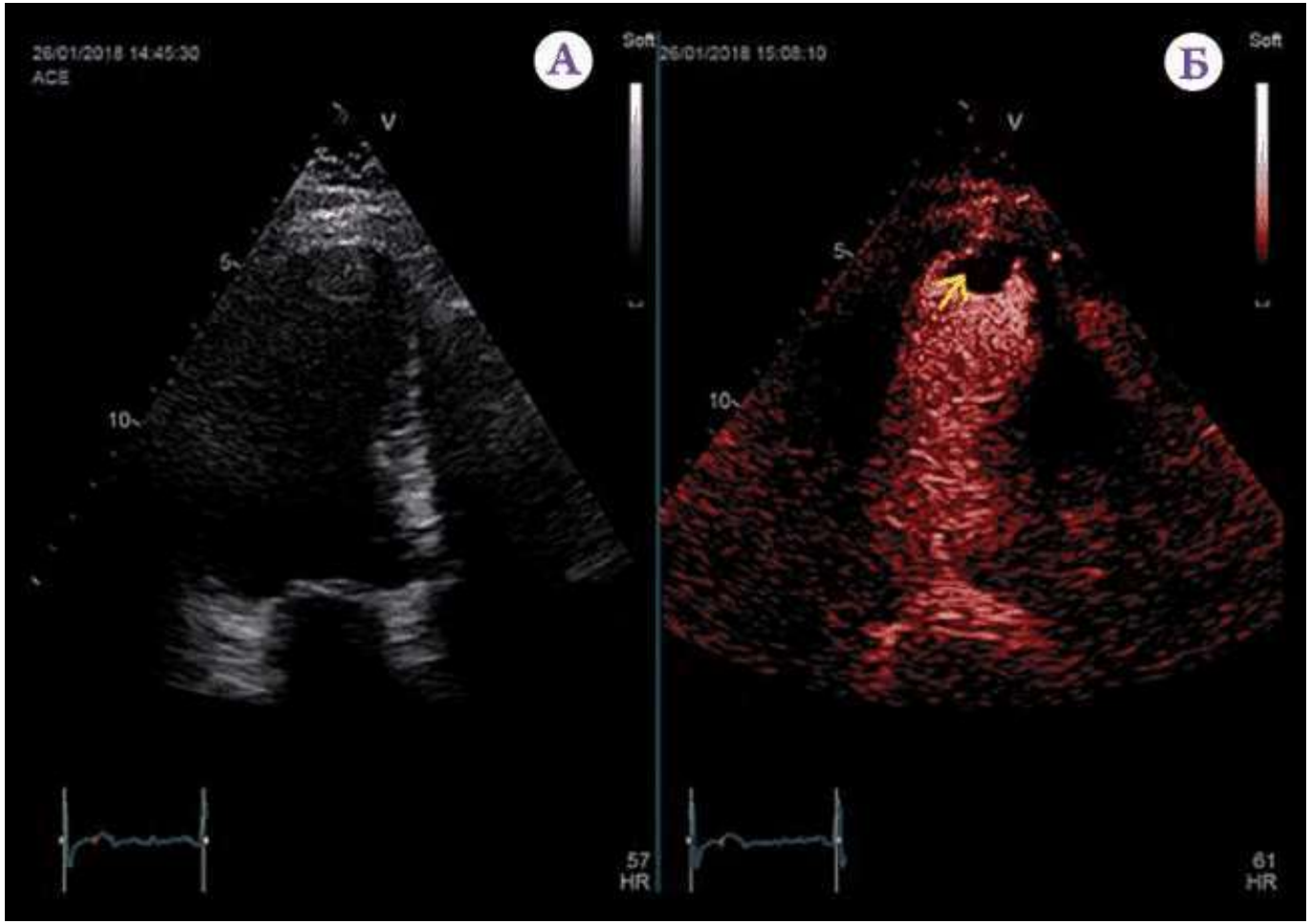

А – без КУ в области верхушки неотчетливо визуализируется слабоэхопозитивное округлое образование;

Б – с КУ препаратом отчетливо визуализируется пристеночный тромб в области верхушки без признаков его васкуляризации

САМАРСКИЙ ГОСУДАРСТВЕННЫЙ МЕДИЦИНСКИЙ УНИВЕРСИТЕТ

ЭхоКГ-КУ для оценки перфузии миокарда ЛЖ в двухмерном режиме из верхушечного доступа на 4 камеры в норме

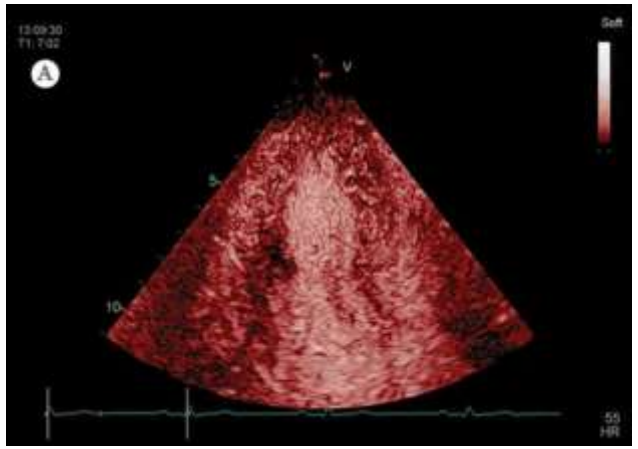

Накопление 1

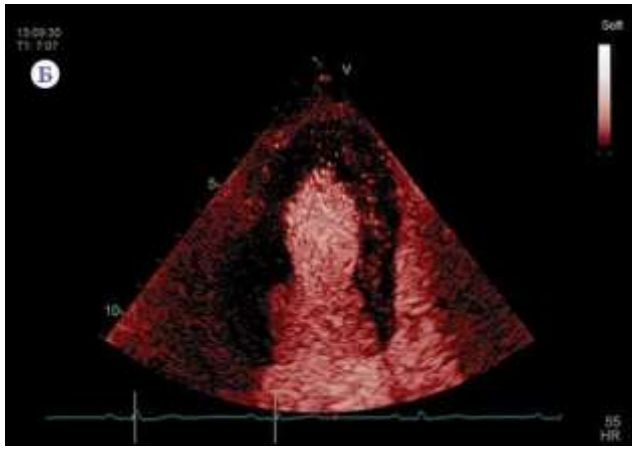

Разрушение контраста

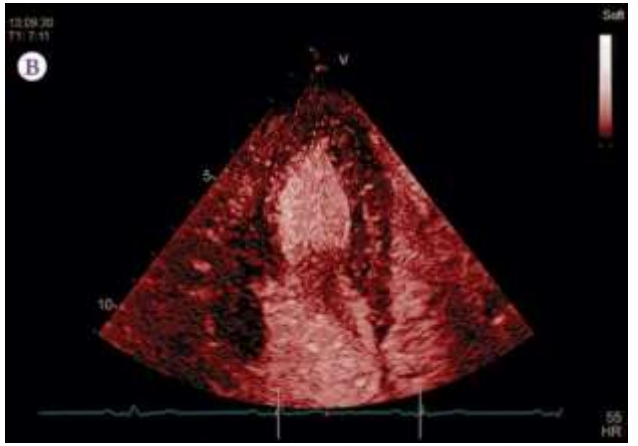

Накопление 2

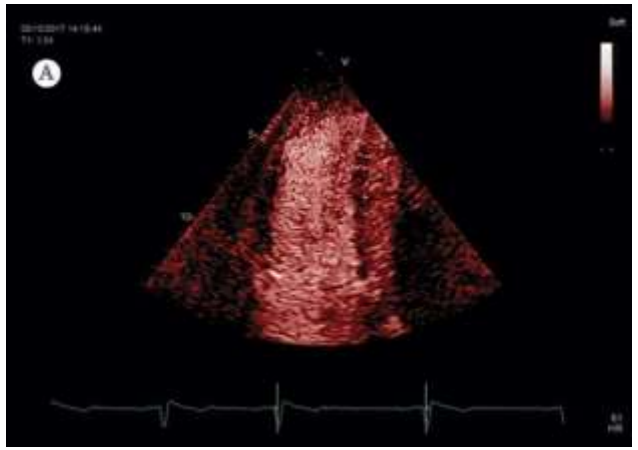

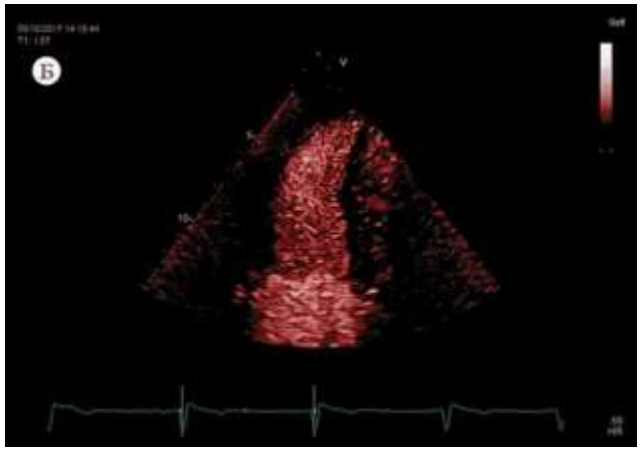

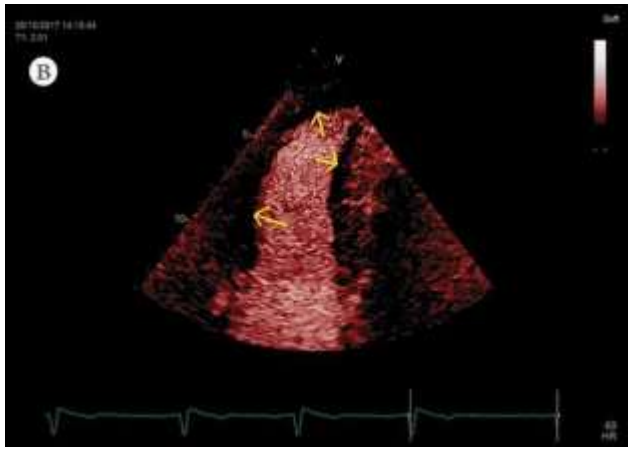

ЭхоКГ-КУ для оценки перфузии миокарда ЛЖ в двухмерном режиме из верхушечного доступа на 2 камеры у больного с **многососудистым поражением коронарного русла и постинфарктным кардиосклерозом передней стенки ЛЖ и его верхушки**

Алехин М.Н. Значение эхокардиографии с контрастным усилением левых камер сердца в клинической практике. Кардиология. 2018;58(11):53-62. https://doi.org/10.18087/cardio.2018.11.10198

САМАРСКИЙ ГОСУДАРСТВЕННЫЙ МЕДИЦИНСКИЙ УНИВЕРСИТЕТ

CEUS Microbubble SHAPE* Simulation

Микропузырьки как крошечные бесконтактные «барометры»

Изменение резонансной частоты пузырька под внешним давлением

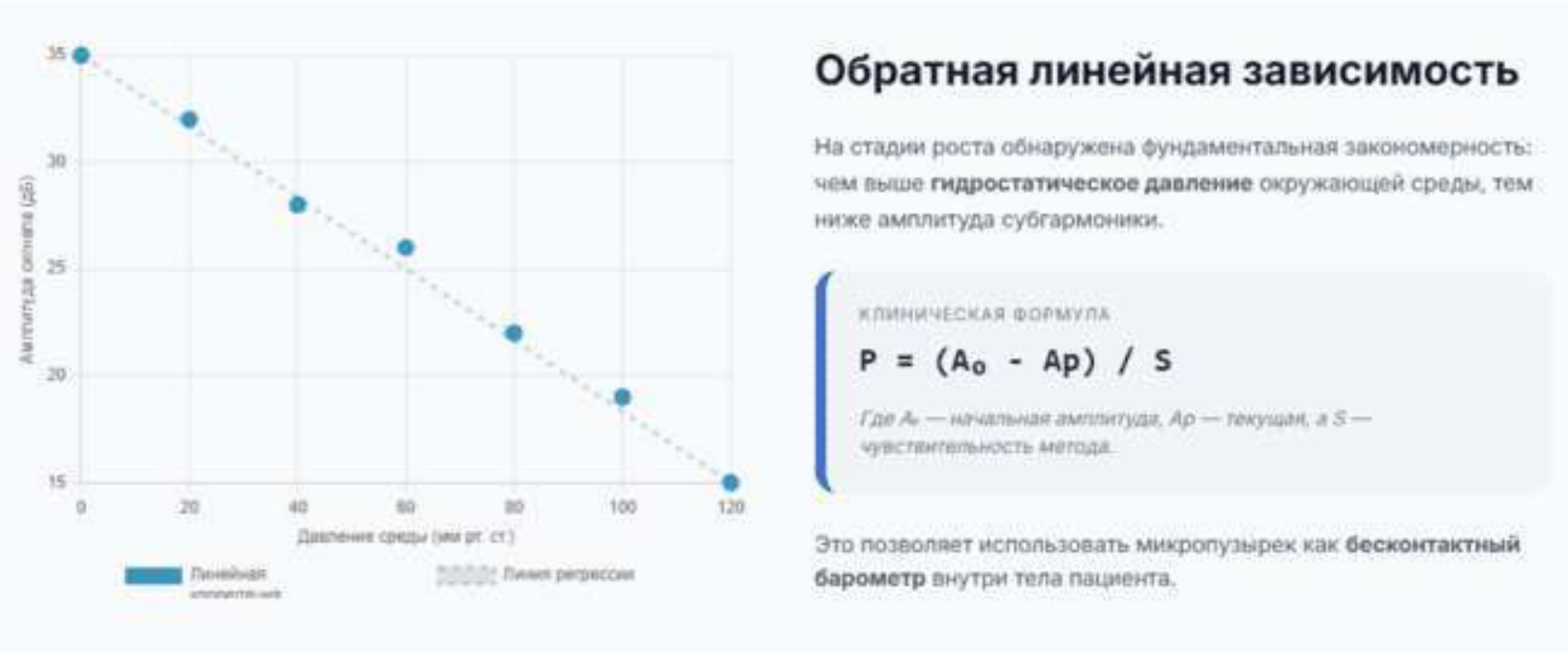

**Subharmonic Imaging for Pressure Estimation* / Субгармоническая оценка давления*

САМАРСКИЙ ГОСУДАРСТВЕННЫЙ МЕДИЦИНСКИЙ УНИВЕРСИТЕТ

Цель работы

Разработка физико-химических основ и технологии получения отечественного лиофилизированного микросферического эхоконтрастного агента на основе фосфолипидной оболочки с заданными характеристиками нелинейного акустического отклика для прецизионной ультразвуковой ангиографии

САМАРСКИЙ ГОСУДАРСТВЕННЫЙ МЕДИЦИНСКИЙ УНИВЕРСИТЕТ

Материалы и методы

Этапы разработки:

- Проведение патентного поиска по мировым базам данных.
- Скрининг и отбор 5 наиболее перспективных формул.
- Лабораторные испытания синтезированных образцов на стабильность.

Верифицированный рабочий контраст:

- Оболочка: липидный комплекс DSPC (Дистеароилфосфатидилхолин) + DPPG (Дипальмитоилфосфатидилглицерол).
- Стабилизатор: Поливинилпирролидон.
- Растворитель: Трет-бутиловый спирт.

Метод производства:

- Лиофилизация (сублимационное высушивание вакуумным методом).

Визуализация и контроль качества:

- Ультразвуковой аппарат экспертного класса Philips EPIQ CVx.
- Исследовательские нелинейные режимы UWN и CEUS.

САМАРСКИЙ ГОСУДАРСТВЕННЫЙ МЕДИЦИНСКИЙ УНИВЕРСИТЕТ

Результаты

Получен рабочий контраст:

Оболочка: липидный комплекс

- DSPC (Дистеароилфосфатидилхолин)
- DPPG (Дипальмитоилфосфатидилглицерол).

Стабилизатор: Поливинилпирролидон.

Растворитель: Трет-бутиловый спирт.

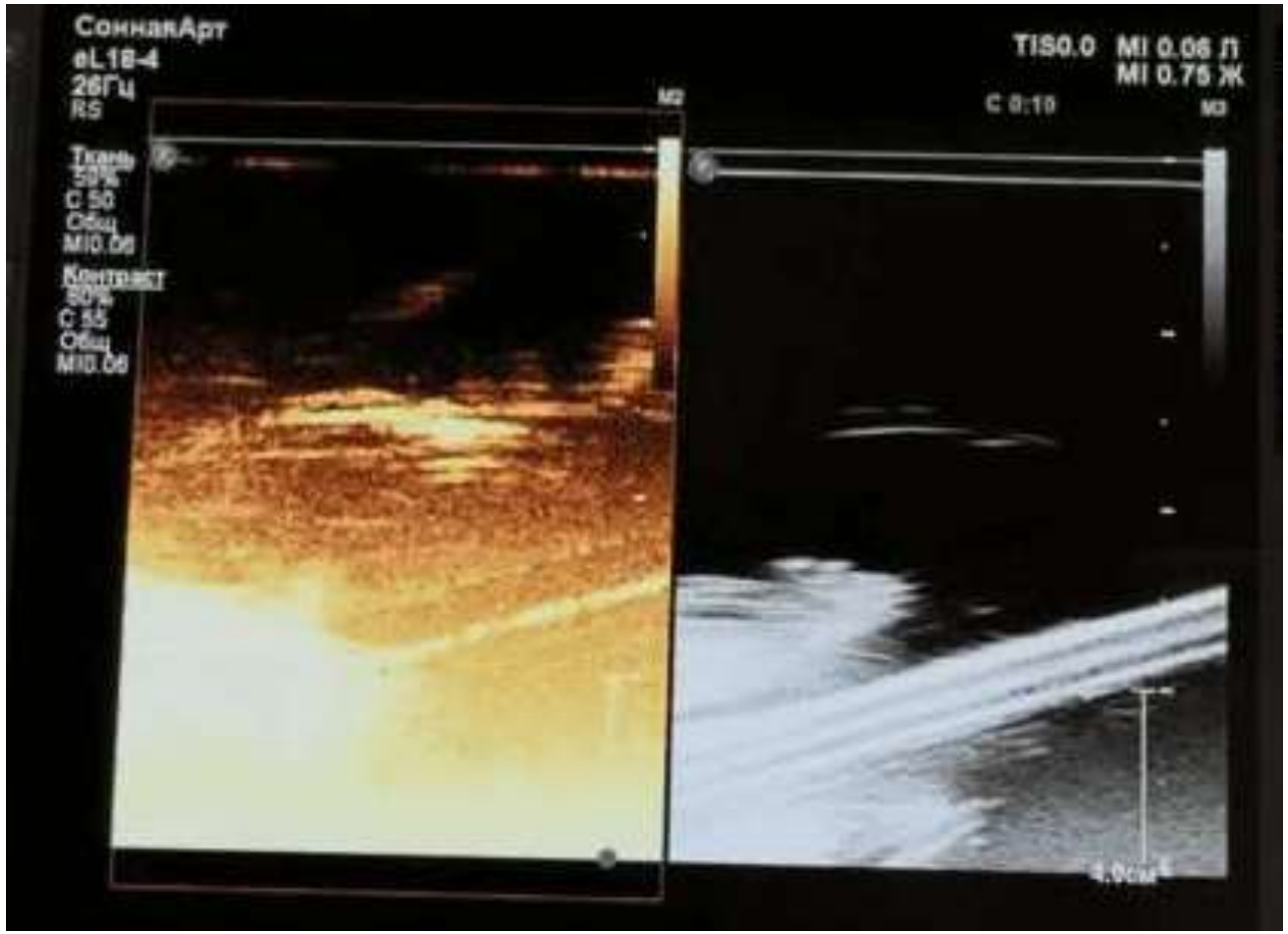

САМАРСКИЙ ГОСУДАРСТВЕННЫЙ МЕДИЦИНСКИЙ УНИВЕРСИТЕТ

Благодарю за внимание!

